Sinusitis maxilares

L. Gilain, S. Laurent

Las sinusitis maxilares suelen ser secundarias a obstrucciones del ostium o a focos infecciosos dentales. Según su evolución, se distinguen sinusitis maxilares agudas, subagudas, agudas recidivantes y crónicas. Las sinusitis maxilares agudas aparecen a menudo después de las infecciones víricas de las vías aéreas superiores. El diagnóstico de sinusitis maxilar aguda se basa en diversos signos clínicos como fiebre, congestión nasal, rinorrea purulenta y dolor o pesadez facial unilateral. El diagnóstico de sinusitis maxilar crónica es más difícil debido a la ausencia de criterios diagnósticos bien definidos y a la escasez de referencias en la literatura. Para su diagnóstico se cuenta con la evaluación clínica, la exploración endoscópica de los meatos medios y la tomografía computarizada (TC). Con objeto de investigar la existencia de lesiones de los ápex dentales, debe practicarse de forma sistemática un estudio dental, para lo que resulta muy útil la reconstrucción panorámica. El tratamiento de elección de las sinusitis bacterianas se basa en la antibioticoterapia. La cirugía está indicada cuando fracasa el tratamiento médico. La técnica quirúrgica de referencia en el tratamiento de las sinusitis maxilares es la meatotomía media bajo control endoscópico.

© 2005 *Elsevier SAS. Todos los derechos reservados.*

Palabras Clave: Sinusitis; Seno maxilar; Dientes; Micosis; Cirugía endoscópica

Plan

- **Introducción** 1
- **Etiopatogenia** 1
- **Formas clínicas** 2
  - Sinusitis maxilar aguda de origen vírico y/o bacteriano aislada no complicada 2
  - Sinusitis maxilar crónica aislada 3
  - Complicaciones de las sinusitis maxilares bacterianas agudas y crónicas 8
  - Sinusitis maxilar de origen fúngico 8

Introducción

Las sinusitis maxilares son afecciones inflamatorias y/o infecciosas de origen vírico, bacteriano o fúngico que se desarrollan a nivel del seno maxilar. Pueden aparecer aisladas o asociadas a la alteración de uno o varios senos adyacentes. Las formas agudas se caracterizan por un cuadro doloroso, casi siempre típico, y no suelen plantear problemas diagnósticos ni terapéuticos. Las formas crónicas se caracterizan por un cuadro inespecífico y el diagnóstico de sinusitis maxilar crónica se establece a menudo por exceso ante una opacidad del seno maxilar o ante una rinitis crónica aislada. Las sinusitis maxilares de origen fúngico se dividen en formas no invasivas y formas invasivas indolentes o fulminantes. Por último, las complicaciones infecciosas de las sinusitis maxilares son infrecuentes en el adulto.

Etiopatogenia

La sinusitis maxilar puede ser secundaria a una causa extrínseca, como una afección nasal (en este caso se dice que es de origen rinógeno), o consecutiva a un foco dental (entonces se denomina de origen dental). Por el contrario, puede ser puramente endógena y desarrollarse a partir de la mucosa del seno maxilar sin causa dental o rinógena aparente.

En las causas rinógenas u ostiales, la alteración de la mucosa del seno maxilar se inicia a nivel del ostium del seno maxilar, cuya zona de drenaje se sitúa a nivel del meato medio por debajo del cornete medio. Cualquier rinitis inflamatoria y/o infecciosa puede difundir al seno maxilar por vía ostial y/o provocar un edema de la región del meato medio que favorece la retención maxilar [1, 2]. El resto de causas rinógenas comprende las obstrucciones ostiales extrínsecas endonasales debidas ya sea al desarrollo de una masa tumoral o un pólipo inflamatorio ante el ostium del seno maxilar, ya sea a las estenosis morfológicas iatrogénicas postoperatorias del ostium con retención, inflamación e infección sinusal maxilar secundaria. Los estrechamientos morfológicos de la región del meato medio por desviación septal o cornete medio bulloso o invertido sólo juegan un papel favorecedor en el desarrollo de la sinusitis maxilar de origen rinógeno.

En las causas denominadas de origen dental, la alteración de la mucosa del seno maxilar se extiende a partir de un foco infeccioso dental. Aunque en ocasiones la relación entre origen dental y sinusitis maxilar es evidente, como ocurre en el caso de la comunicación oroantral, otras veces el diagnóstico requiere una investigación más detenida [3].

La afectación directa del seno maxilar, independiente de cualquier obstrucción del ostium, por alteración inflamatoria o infecciosa directa de la mucosa sinusal es un mecanismo menos frecuente y más difícil de demostrar, ya que la obstrucción secundaria del ostium, parcial o completa, pero de origen intrínseco, se desarrolla de forma progresiva añadiendo el fenómeno de la retención al origen de la sinusitis maxilar.

La rapidez del desarrollo del mecanismo etiopatogénico que origina la sinusitis maxilar provoca, según los casos, manifestaciones clínicas agudas, subagudas o crónicas.

■ Formas clínicas

Sinusitis maxilar aguda de origen vírico y/o bacteriano aislada no complicada

Se define como la infección aguda de la mucosa del seno maxilar. Esta afección se observa a menudo en urgencias y aparece como una complicación evolutiva de las rinitis agudas de origen vírico [4]. Aproximadamente el 0,5-2% de las rinitis víricas se complica con sinusitis, siendo la sinusitis maxilar aguda una de las causas más comunes de prescripción de antibióticos [5]. Además de la rinitis aguda vírica, condición patológica que con más frecuencia se observa en el origen de las sinusitis maxilares agudas, se describen otras situaciones favorecedoras: rinitis crónicas alérgicas o no alérgicas, rinosinusitis crónicas, poliposis nasosinusal, diferentes factores mecánicos de obstrucción ostial (desviación septal, concha bullosa, células de Haller), afecciones periodontales, inmunodepresión, empleo abusivo de soluciones nasales y la práctica de la natación y del buceo [5].

El carácter agudo de la infección sinusal maxilar traduce el bloqueo ostial de origen edematoso inflamatorio con retención sinusal. La colonización bacteriana de la mucosa sinusal se produce directamente por contaminación nasal o de forma secundaria, favorecida por la hipopresión endosinusal consecutiva al bloqueo del ostium.

El dolor constituye el signo de alerta más constante y expresa el carácter agudo de la infección. Se trata típicamente de un dolor unilateral y pulsátil de localización infraorbitaria, que se irradia hacia la arcada dental y/o la órbita y la frente. Su exacerbación con los movimientos de cabeza sugiere el origen sinusal. El dolor es continuo y a menudo resistente a los analgésicos prescritos de primera intención. Este dolor es pocas veces el único síntoma, ya que asocia de manera inconstante fiebre de 38-39 °C. Los demás signos se confunden con los de la rinitis aguda inicial: rinorrea anterior y posterior mucosa, mucopurulenta o francamente purulenta y obstrucción nasal. A diferencia de la rinitis aguda, en la que los signos son bilaterales, es el carácter o el refuerzo unilateral de estos signos lo que orienta hacia el diagnóstico de sinusitis maxilar aguda. La forma bilateral de la sinusitis maxilar aguda es posible, aunque muy poco frecuente. De esta forma, el diagnóstico de presunción se establece en función de los síntomas, que comprenden dolor infraorbitario, fiebre, obstrucción nasal y rinorrea, con dos peculiaridades específicas: el carácter unilateral de los síntomas y su aparición en el contexto de la rinitis aguda [6].

La exploración física confirma el diagnóstico. La movilización de la cabeza del paciente hacia abajo confirma el carácter posicional de la cefalea y su origen sinusal, mientras que la aparición de dolor ante la presión de la cara anterior del seno es muy evocadora del diagnóstico. La exploración de la cavidad oral puede descubrir secreción purulenta en la pared posterior de la faringe. Mediante rinoscopia anterior se puede visualizar la congestión de la fosa nasal, tapizada por secreciones mucopurulentas: ambas constataciones clínicas permiten confirmar el diagnóstico de sinusitis aguda. La exploración endoscópica o fibroendoscópica de las fosas nasales no es indispensable para establecer el diagnóstico, pero permite localizar el origen del derrame purulento y tomar muestras del mismo. Esta exploración se realiza después de preparar las fosas nasales mediante anestesia local y retracción de la mucosa. Su objetivo es explorar la región del meato medio y el ostium del seno maxilar. Cuando se comprueba que existe obstrucción inflamatoria del ostium y/o un eventual derrame purulento en el meato medio, se puede asegurar la localización anterior del proceso infeccioso. Si no existe derrame purulento espontáneo, la palpación suave y prudente de la región del meato medio con el aspirador abotonado puede inducir la exteriorización del pus. Es posible tomar muestras bajo control endoscópico que aportarán la identificación del germen causal y permitirán practicar su antibiograma.

Así pues, el diagnóstico de sinusitis maxilar aguda es principalmente clínico, por lo que, en la práctica clínica habitual, ninguna exploración complementaria resulta útil antes de empezar el tratamiento. Sin embargo, muchos autores insisten en el gran número de diagnósticos de sinusitis maxilar aguda que se hacen por exceso y que conducen a una cantidad desmesurada e injustificada de prescripciones de antibióticos [5, 7], por lo que recomiendan la práctica de exploraciones radiológicas o ecográficas de los senos maxilares para establecer un diagnóstico fiable. De esta forma, recomiendan practicar sistemáticamente la exploración ecográfica y/o radiográfica como complemento de la exploración física, lo que permite reducir de manera significativa la cantidad de diagnósticos de sinusitis maxilar aguda por exceso [7, 8]. En la práctica clínica especializada, parece menos útil debido a la información que aporta la exploración endoscópica o fibroendoscópica de las fosas nasales.

La exploración radiológica estándar que permite visualizar los senos maxilares es la placa en proyección de Blondeau. Las imágenes de opacidad completa del seno maxilar, nivel líquido intrasinusal y de engrosamiento de la mucosa sinusal superior a 6 mm orientan mucho el diagnóstico. La presencia de estas imágenes y su confrontación con el cuadro clínico permiten confirmar de manera objetiva el diagnóstico de sinusitis maxilar aguda.

Ante un cuadro clínico sospechoso de sinusitis maxilar aguda, nunca se solicita al principio la tomografía computarizada (TC). Sin embargo, se realiza de forma sistemática cuando existen complicaciones infecciosas en zonas próximas (orbitarias, cerebromeníngeas) y se recomienda antes de practicar el drenaje del seno maxilar en caso de que esté indicado.

Algunos autores recomiendan la exploración ecográfica, que se realiza con frecuencia en los países del norte de Europa [7, 8].

En el ámbito de la medicina general, y esencialmente por razones técnicas, pocas veces se obtienen muestras para su análisis bacteriológico. Cuando se practica la toma de muestras, sólo se consigue aislar el germen en el 50% de los casos: en orden de frecuencia decreciente, se trata de *Haemophilus influenzae, Streptococcus pneumoniae, Branhamella catarrhalis,* diversas enterobacterias, *Streptococcus pyogenes* y *Staphylococcus aureus* [4].

El tratamiento de elección es médico y se basa en la antibioticoterapia [4]. Sin embargo, para no tratar por exceso cualquier rinosinusitis aguda vírica que coexista con una rinofaringitis banal, se tiende a elaborar criterios a favor de una sobreinfección bacteriana responsable de sinusitis aguda maxilar purulenta, como los que en Francia establece la agencia francesa de seguridad de los productos sanitarios (AFSSAPS) [9]. Según la misma, deben cumplirse al menos dos de los tres criterios mayores siguientes: la persistencia o el aumento de los dolores sinusales infraorbitarios, que no ceden a pesar del tratamiento sintomático (analgésicos, antipiréticos, descongestionantes) administrado durante 48 horas como mínimo; el dolor de carácter unilateral y/o pulsátil y/o que aumenta al inclinar la cabeza hacia delante o durante la noche; el aumento de la purulencia de la rinorrea. La sospecha diagnóstica se refuerza si a los anteriores se asocian otros signos menores como fiebre que se mantiene más allá del tercer día de evolución, obstrucción nasal, estornudos, molestias faríngeas y tos persistente que dura más de la evolución habitual de la rinofaringitis. De esta forma, la antibioticoterapia sólo estaría indicada cuando el diagnóstico de sinusitis maxilar aguda purulenta se establece sobre los criterios definidos más arriba, cuando fracasa el tratamiento sintomático inicial, en caso de complicación, en caso de sinusitis maxilar unilateral asociada a infección dental manifiesta homolateral de la arcada dental superior y en caso de sinusitis frontal, etmoidal o esfenoidal. En la práctica clínica estándar, no se suelen obtener muestras para análisis bacteriológico, por lo que la antibioticoterapia es ampliamente probabilista. La duración media del tratamiento es de 5-10 días según el antibiótico elegido. La elección de este último se basa en su espectro de acción, en el adecuado conocimiento por parte del médico que realiza la prescripción de los resultados de acción publicados en la literatura y, en diversos países, en las recomendaciones de las agencias de control de seguridad de los productos sanitarios (como la AFSSAPS en Francia [9]):

- la asociación amoxicilina-ácido clavulánico en 2 tomas de 1g/d (10 días);
- las cefalosporinas orales de segunda generación (cefuroxima axetilo: 500 mg al día en dos tomas durante 5 días) y algunas cefalosporinas orales de tercera generación (cefpodoxima proxetilo: 400 mg al día en dos tomas; cefotiam hexetilo: 400 mg al día en dos tomas);
- la pristinamicina en caso de alergia a los betalactámicos a dosis de 2-3 g/d en 2 o 3 tomas (10 días);
- las fluoroquinolonas activas frente al neumococo (levofloxacino, moxifloxacino) han demostrado su eficacia en el tratamiento de las sinusitis agudas, pero algunos autores (por ejemplo, la mayoría de los autores franceses) no recomiendan utilizarlas de primera elección en el caso concreto de las sinusitis maxilares agudas, para evitar el uso excesivo de estas moléculas y el desarrollo secundario de resistencias por parte del neumococo. Se consideran así de segunda elección, indicándose tras el fracaso de un primer tratamiento antibiótico o en las situaciones clínicas más graves y susceptibles de complicaciones graves, como las sinusitis frontales o esfenoidales. Cuando las fluoroquinolonas están indicadas, se puede emplear el levofloxacino (500 mg en una toma única diaria) y el moxifloxacino (400 mg en una toma diaria).

La asociación de vasoconstrictores locales permite facilitar el drenaje ostial. En función de la valoración clínica, se pueden administrar paralelamente tratamientos analgésicos y antipiréticos. En las sinusitis agudas hiperálgicas se pueden utilizar corticoides en pautas cortas como tratamiento adyuvante a una antibioticoterapia eficaz.

La indicación de punción o drenaje quirúrgico se establece según la evolución del cuadro durante las primeras 48 horas. En ocasiones, ante el carácter hiperálgico o hiperpirético de la afección, el drenaje quirúrgico se indica de entrada. Se suele practicar bajo control endoscópico a través del meato inferior y permite obtener muestras para estudio bacteriológico si no se habían conseguido antes.

Sinusitis maxilar crónica aislada

Suele definirse como una alteración inflamatoria y/o infecciosa del seno maxilar de por lo menos tres meses de evolución, aunque existen varios aspectos evolutivos. La forma crónica pura se define por el mantenimiento de los síntomas y de los signos durante toda la evolución de la sinusitis, sin la presencia de reagudizaciones. La forma recidivante se define, por el contrario, por la presencia de brotes de sinusitis aguda que salpican la evolución de la sinusitis crónica, cuyos síntomas pueden estar patentes o ausentes. Además, se describe la forma subaguda, cuya duración es inferior a los tres meses. Ésta se caracteriza porque se desarrolla a continuación de una sinusitis maxilar aguda y por la persistencia de síntomas resistentes al tratamiento médico. El diagnóstico de la forma crónica pura es difícil. A menudo se confunde con la rinitis crónica u otras afecciones en zonas próximas, como las afectaciones dentales aisladas e incluso la alteración de la articulación temporomandibular con irradiación dolorosa en el seno maxilar. El diagnóstico de sinusitis maxilar crónica se establece a menudo por exceso, debido a la inespecificidad de sus síntomas crónicos. En medicina general, el término «sinusitis» agrupa diversos cuadros sintomáticos y clínicos sin responder a la definición de una entidad concreta [10], lo que puede dar lugar a tratamientos inadecuados que tienen por objeto el seno maxilar y que acaban en fracasos terapéuticos. En este contexto clínico, la demostración de opacidad del seno maxilar en el estudio radiológico debería reforzar el diagnóstico, pero puede añadir confusión si la opacidad radiológica se interpreta mal en sí misma e incluso si se interpreta directamente como sinusitis crónica. Ante este contexto clínico tan inespecífico, la existencia de opacidad del seno maxilar debe plantear el problema de la relación patológica entre dicha opacidad y el cuadro clínico. En la práctica, el diagnóstico de sinusitis crónica debe basarse en un conjunto de argumentos que comprenden la historia etiopatogénica, los síntomas, la exploración endoscópica de las fosas nasales y la TC. La forma etiopatogénica más frecuente es la sinusitis crónica de origen dental, en la que la lesión dental se identifica claramente como la causa de la sinusitis. La frecuencia con la que se presenta esta forma clínica exige la investigación sistemática de alteraciones dentales ante cualquier sinusitis maxilar crónica.

Signos clínicos

Son inespecíficos [1, 11], los habituales de las enfermedades nasosinusales inflamatorias o infecciosas. Los síntomas más frecuentes son la rinorrea posterior mucosa o mucopurulenta, la obstrucción nasal, la pesadez facial y la tos crónica nocturna, que pueden aparecer asociados de diversas formas. Se describen otros síntomas como astenia crónica, dificultades de concentración y signos visuales menores, como discreta visión borrosa. No suele haber fiebre. Los dolores dentales orientan hacia la etiología dental.

Exploración endoscópica de las fosas nasales

Es la exploración que determina el diagnóstico [10], ya que cualquier sinusitis maxilar crónica se manifiesta en la mayoría de los casos por anomalías que se localizan

a nivel del meato medio homolateral en la alteración maxilar. Cuando en la endoscopia aparece el meato medio perfectamente normal, debe reconsiderarse el diagnóstico de sinusitis crónica o al menos replantearse su carácter patente o evolutivo. La exploración endoscópica investiga la existencia de factores morfológicos de obstrucción ostial como desviación septal, cornete medio bulloso o inflamatorio, pólipos y lesiones tumorales localizadas en el meato medio. También se buscan signos indirectos de sinusitis maxilar, como edema de la región infundibular, pólipos inflamatorios reactivos por detrás de la infección o secreciones mucopurulentas, e incluso purulentas, que fluyen del seno maxilar hacia el meato medio y después hacia la rinofaringe. El recorrido que siguen estas secreciones suele ser característico y se observa perfectamente con la exploración endoscópica. Se pueden obtener muestras de dichas secreciones para su estudio bacteriológico y posterior antibiograma.

Estudios bacteriológicos

Los resultados dependen del sitio de donde se obtenga la muestra (meato o cavidad endosinusal), de la calidad de la toma, del transporte al laboratorio y de la atención que se preste al aislamiento de gérmenes anaerobios. En la literatura, los cultivos son estériles en el 16,9-45% de los casos [12]. Las cifras más elevadas aparecen en los estudios retrospectivos, mientras que la cifra del 16,9% procede de un estudio prospectivo controlado [12]. Esta última cifra es posiblemente la que más se acerca a la realidad. Cuando los cultivos son positivos, en el 25% de los casos se aíslan gérmenes anaerobios. Otros estudios presentan cifras más elevadas, pero la toma de muestras se efectúa en diferentes senos y no exclusivamente en el seno maxilar. Entre los gérmenes aerobios aislados, en el 75% de los casos se encuentran asociados de diversa forma *Staphylococcus aureus, Streptococcus viridans, Haemophilus influenzae, Streptococcus pneumoniae* y diferentes enterobacterias. Por último, en el grupo de los neumococos, el 10% presenta sensibilidad disminuida a la penicilina y alrededor del 28% son resistentes a los macrólidos. El médico que realiza la prescripción debe conocer bien estos datos en caso de antibioticoterapia probabilista [12].

Exploración bucodental

El análisis del estado dental y la búsqueda de antecedentes de tratamientos dentales deben ser sistemáticos. En función de este análisis, se solicitará al odontólogo el estudio del estado dental y el estudio radiológico mediante reconstrucción panorámica y placas oclusivas [13]. Es esencial orientar el estudio clinicorradiológico dental hacia la búsqueda de sinusitis maxilar, para lo que se aportarán al odontólogo y al radiólogo todos los elementos clínicos de interés.

TC de senos

El estudio mediante tomografía computarizada ha reemplazado totalmente a la radiología convencional en la exploración de los senos. Se realiza en cortes axiales y coronales sin inyección de producto de contraste y se prefieren los cortes coronales no reconstruidos a las reconstrucciones obtenidas a partir de los cortes axiales. Deben visualizarse perfectamente todos los senos, así como sus paredes óseas. La TC busca opacidades del seno maxilar. Existen numerosas imágenes compatibles con el diagnóstico de sinusitis maxilar crónica:

- opacidad completa sin modificación de las paredes óseas (Figs. 1 y 2);
- opacidad completa con modificación y engrosamiento de las paredes óseas que indica la antigüedad de la alteración sinusal;

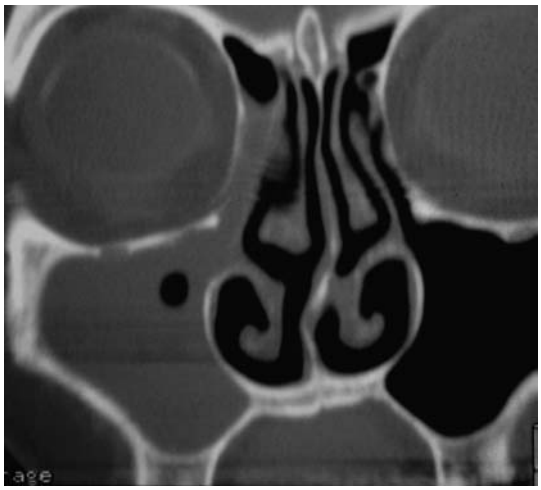

Figura 1. TC, corte coronal que pasa por el ostium del seno maxilar: opacidad homogénea del seno maxilar derecho y de la región osteomeatal.

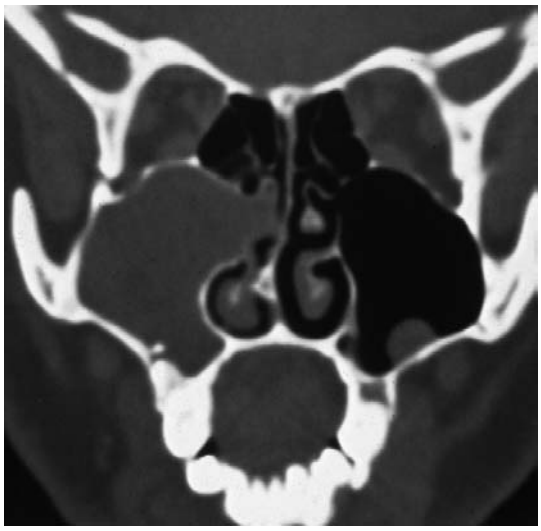

Figura 2. TC, corte coronal que pasa por la región del meato medio a nivel de la bulla etmoidal: opacidad completa y homogénea del seno maxilar derecho con lisis del tabique intersinusonasal e imagen de cuerpo extraño.

- opacidad incompleta localizada a nivel del suelo sinusal de aspecto redondeado, quística o polipoide (Figs. 3 y 4);
- opacidad en «marco» del seno maxilar como expresión del engrosamiento de las paredes mucosas (Fig. 3);
- aspecto de cuerpo extraño intrasinusal con o sin opacidad asociada (Fig. 5);
- la presencia de calcificaciones orienta hacia el diagnóstico de micosis sinusal (Figs. 6 y 7).

Mediante TC, también se analiza el aspecto endonasal (anomalías morfológicas o mucosas de los meatos medios) y se investiga la existencia de alteraciones sinusales asociadas (etmoides anterior) o lesiones dentomaxilares (Figs. 8-11).

La presencia de opacidad del seno maxilar en la TC no permite por sí sola establecer el diagnóstico de sinusitis maxilar, ya que a partir de sus características radiológicas aisladas de todo contexto clínico resulta imposible afirmar que se encuentra en evolución o que es simplemente una secuela de episodios rinosinusales antiguos. Sin embargo, las características de esta opacidad, interpretadas a la luz de los datos clínicos y endoscópicos, permiten deducir eventualmente el

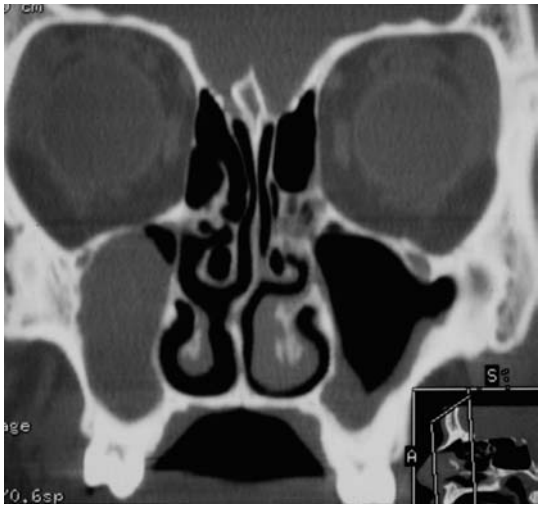

Figura 3. TC, corte coronal que pasa por la región del meato medio: opacidad incompleta de aspecto quístico del seno maxilar derecho y opacidad incompleta en «marco» del seno maxilar izquierdo.

Figura 4. TC, corte coronal que pasa por la región del meato medio a nivel del etmoides posterior: opacidad incompleta de aspecto quístico del seno maxilar derecho con orificio de drenaje accesorio de Giraldès.

diagnóstico de sinusitis crónica evolutiva. Por el contrario, en ausencia de opacidad sinusal y ante un aspecto sinusal normal (mucosa y pared) resulta difícil establecer el diagnóstico de sinusitis crónica evolutiva. El único caso en que la TC puede ser normal es el de las sinusitis agudas recidivantes, en las que entre cada episodio de reagudización se vuelve a la normalidad clínica y radiológica. En resumen, la suma de los datos clínicos endoscópicos evaluados a la luz de los datos radiológicos permite establecer o no el diagnóstico de sinusitis maxilar crónica:

- presencia de opacidad sinusal y exploración endoscópica alterada; el diagnóstico es muy probable;
- presencia de opacidad sinusal y exploración endoscópica normal; el diagnóstico es poco probable o la sinusitis no es evolutiva. La exploración endoscópica debe repetirse en caso de evolutividad clínica;
- ausencia de opacidad sinusal y exploración endoscópica anormal; debe sospecharse enfermedad endonasal pura (rinitis crónica), que en ocasiones origina sinusitis maxilar intermitente secundaria, pero no se puede mantener el diagnóstico de sinusitis maxilar crónica;
- ausencia de opacidad sinusal y exploración endoscópica normal; el diagnóstico de sinusitis maxilar crónica se elimina.

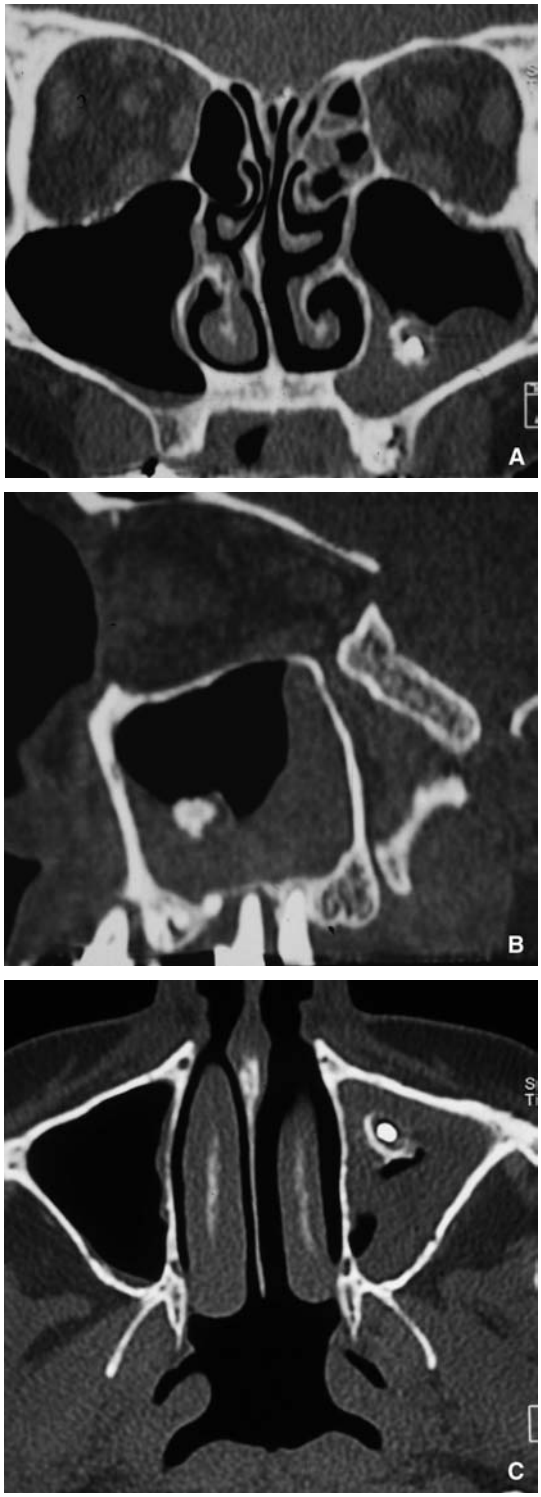

Figura 5.
A. TC, corte coronal de la región bullar: opacidad incompleta del fondo del seno maxilar izquierdo con imagen de cuerpo extraño.
B. TC, corte sagital: opacidad del fondo del seno maxilar izquierdo con imagen de cuerpo extraño.
C. TC, corte axial: opacidad incompleta del fondo del seno maxilar izquierdo con imagen de cuerpo extraño e imagen en escarapela.

Estudio radiográfico dental

Comprende tres exploraciones: la ortopantomografía dental, las placas retroalveolares u oclusivas y la reconstrucción panorámica.

La ortopantomografía dental suele ser insuficiente para descubrir pequeñas lesiones apicales y determinar, llegado el caso, las relaciones precisas de estas lesiones con el suelo del seno maxilar. Aparte de las lesiones

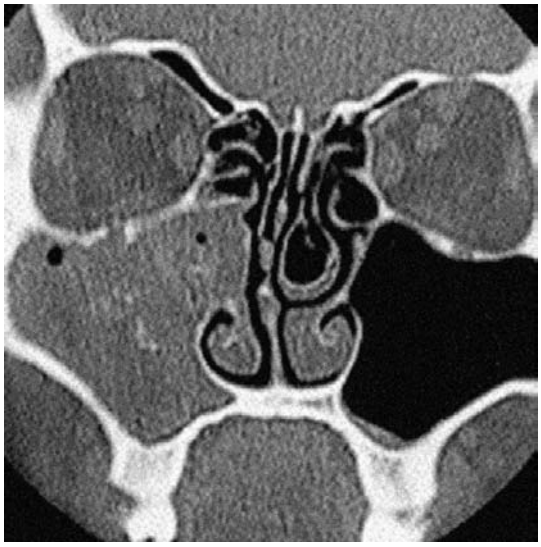

Figura 6. TC, corte coronal en ventana de hueso que pasa por la región bullar: opacidad completa y calcificaciones que recuerdan al aspergiloma.

Figura 7. TC, corte coronal en ventana tisular que pasa por la región bullar: opacidad completa y calcificaciones que recuerdan al aspergiloma. Lisis de la pared intersinusonasal. Engrosamiento de las paredes óseas del seno maxilar que revelan el carácter crónico de la afección.

evidentes bien visibles, como el quiste dental o la fístula oroantral, la ortopantomografía dental no aporta grandes datos a la investigación de la etiología dental de la sinusitis maxilar y es menos resolutiva que la reconstrucción panorámica para el diagnóstico de osteítis (Figs. 12 y 13).

Las placas retroalveolares resultan útiles al odontólogo para identificar lesiones apicales periodontales y para decidir la actitud terapéutica frente a las mismas. Las placas se realizan en el gabinete dental cuando la lesión del diente ya se ha identificado. Estas placas se limitan entonces al análisis del diente afectado y no ofrecen una visión de conjunto de las relaciones entre las arcadas dentales y el seno.

La reconstrucción panorámica constituye la mejor exploración morfológica actual para analizar lesiones dentales apicales y su relación con el seno maxilar [13]. Esta exploración distingue las diferentes raíces en relación con el seno maxilar y determina su posición en el espacio (Figs. 14 y 15). Los cortes axiales permiten el análisis vestibulolingual, que resulta inaccesible con las técnicas de diagnóstico por imagen convencionales. Las reconstrucciones coronales determinan con exactitud las

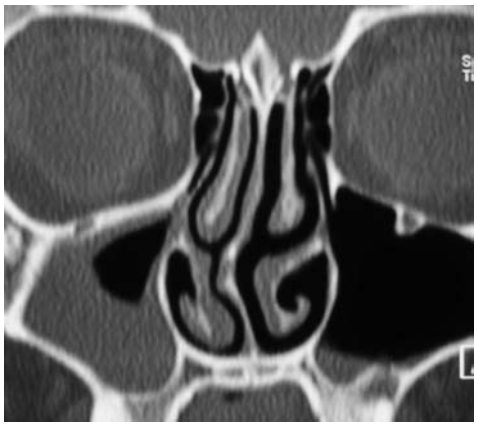

Figura 8. TC, corte coronal que pasa por la región del ostium: opacidad incompleta con engrosamiento de las paredes del ostium del seno maxilar derecho. Desviación septal derecha e impactación de la cabeza del cornete medio en la región osteomeatal derecha.

Figura 9. TC, corte coronal que pasa por el meato medio: opacidad completa de aspecto quístico. Imagen de lisis apicodental subyacente a la opacidad sinusal.

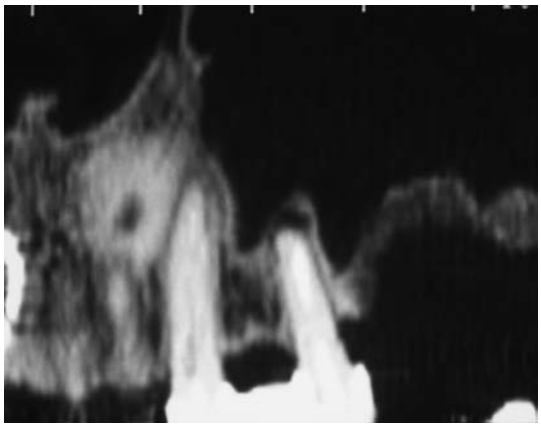

Figura 10. Imagen de lisis apicodental que revela la existencia de una lesión dental apical.

relaciones entre las raíces y los elementos anatómicos suprayacentes, como las fosas nasales y los senos maxilares. Por último, esta exploración permite el diagnóstico de lesiones apicales iniciales que a menudo son difíciles de visualizar en las placas retroalveolares y en las ortopantomografías debido a que se superponen al seno. Se pueden identificar varios tipos de lesiones dentales [13]:

- lesiones periapicales caracterizadas por zonas de osteólisis centradas en el ápex o lateralizadas en forma semicircular (lesión inicial);

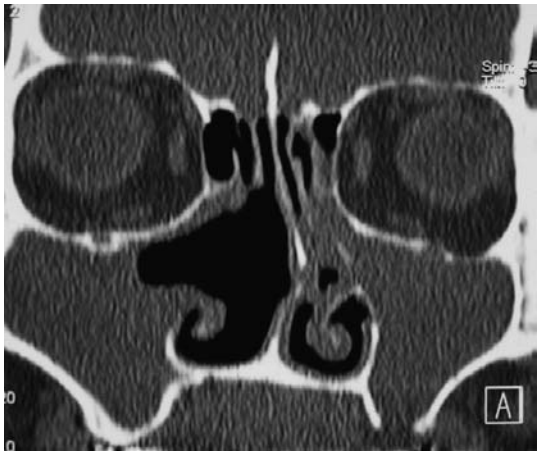

Figura 11. TC, corte coronal que pasa por el meato medio. Opacidad completa del seno maxilar izquierdo con comunicación oroantral subyacente. Opacidad completa del seno maxilar derecho después de la meatotomía media.

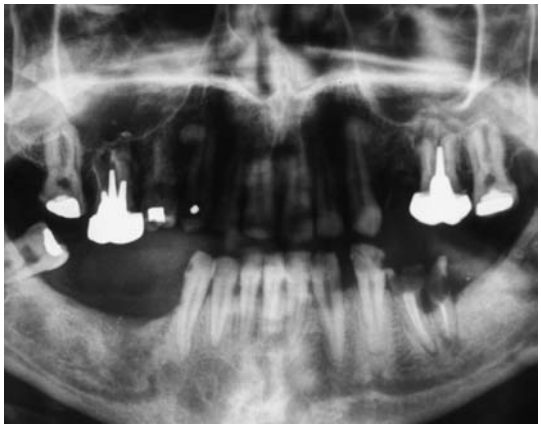

Figura 12. Ortopantomografía que determina el estado de los ápex dentales.

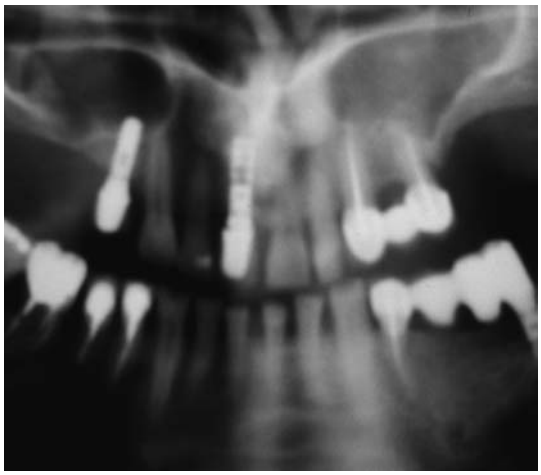

Figura 13. Ortopantomografía: implantes dentales y relación de sus ápex con el fondo del seno.

- complicaciones de tratamientos dentales: rebasamiento de la pasta dental, fístula oroantral u obturación incompleta de un canal;
- lesiones quísticas de origen dental;
- comunicaciones oroantrales de origen infeccioso, traumático o iatrogénico;
- osteítis en forma de zonas lagunares en el seno del hueso maxilar;
- por último, la reconstrucción panorámica permite la localización exacta de los cuerpos extraños del suelo sinusal y el estudio de su relación con las estructuras próximas.

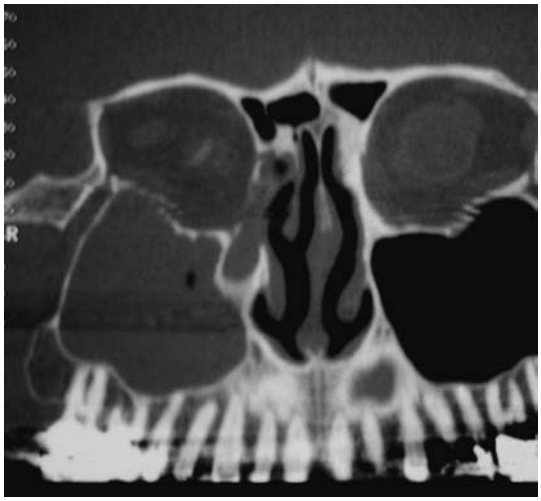

Figura 14. Reconstrucción panorámica: opacidad completa del seno maxilar derecho y relación con los ápex dentales.

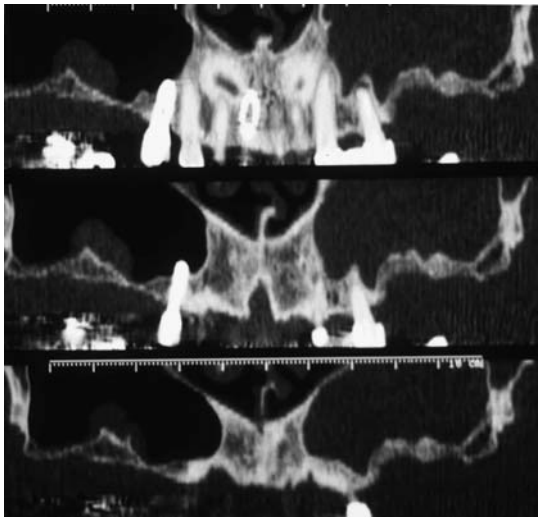

Figura 15. Reconstrucción panorámica: opacidad completa del seno maxilar izquierdo con imagen de lisis apicodental subyacente. Opacidad secuelar redondeada del seno maxilar derecho y ápex intrasinusal de un implante dental.

La existencia de una o varias de estas lesiones dentales en la reconstrucción panorámica permite relacionar el origen de la sinusitis maxilar crónica con una causa dental.

Tratamiento

En principio, el tratamiento es siempre médico [14, 15] y se basa en la antibioticoterapia, la corticoterapia y los tratamientos locales [16]. El tratamiento quirúrgico está indicado cuando fracasa el tratamiento médico. El acceso quirúrgico al seno maxilar se realiza mediante técnicas de punción-drenaje, meatotomías medias e inferiores y, para algunos autores, con la técnica de Caldwell-Luc [17, 18]. Además de estos tratamientos de referencia, existen numerosos tratamientos adyuvantes de la sinusitis maxilar crónica, entre los que destacan los tratamientos sulfurados, fluidificantes, antiedematosos, la aerosolterapia y las curas termales.

Se recurre a la antibioticoterapia para tratar el componente infeccioso de la sinusitis maxilar crónica. La elección del antibiótico se basa en el perfil bacteriológico habitual de las sinusitis crónicas [19]. Cuando no se ha conseguido identificar el germen y no se dispone de antibiograma, se elige la asociación amoxicilina-ácido

clavulánico o bien la asociación quinolona-metronidazol. La duración de la antibioticoterapia suele ser de 10 días, duración que podrá prolongarse eventualmente cuando exista sospecha de osteítis.

La corticoterapia por vía oral se prescribe siempre asociada a la antibioticoterapia. Tiene por objeto tratar el componente inflamatorio de la sinusitis crónica. Se prescribe a dosis eficaz en pautas cortas (no debe superar los 10 días).

El objetivo de los tratamientos locales es facilitar la aireación y el drenaje de los senos maxilares. Se basan en el uso de descongestionantes asociados a lavados nasales varias veces al día con suero fisiológico. Como complemento, también pueden prescribirse descongestionantes sistémicos.

La punción-drenaje del seno maxilar por vía del meato inferior con o sin colocación de drenaje se ha empleado mucho en el tratamiento de las sinusitis maxilares crónicas [17]. Los progresos de la antibioticoterapia por un lado y los de la cirugía endoscópica de los senos por otro, han disminuido considerablemente sus indicaciones. El objetivo de esta técnica es vaciar el seno maxilar de su contenido, realizar el análisis bacteriológico y después, la inserción de un drenaje que mantendrá la aireación del seno puncionado. El drenaje permite realizar lavados de los senos y/o instilaciones de soluciones antibióticas en el postoperatorio. Esta técnica, asociada al tratamiento general, ofrece buenos resultados, aunque su empleo como técnica de primera elección se ha abandonado de forma progresiva debido a su carácter invasivo y ha sido sustituida por la prescripción de antibioticoterapia resolutiva. Algunos autores la emplean siempre como técnica de segunda elección. En la práctica, cuando fracasa el tratamiento médico, el acceso al seno maxilar por la vía de la meatotomía media ha reemplazado por completo a la punción-drenaje del seno maxilar.

El objetivo de la meatotomía media es realizar la abertura quirúrgica del seno maxilar en el meato medio, incluyendo en ella el ostium natural del seno. Esta intervención se practica por vía endonasal bajo control endoscópico y permite acceder ampliamente al seno maxilar, tomar muestras para su estudio bacteriológico e histológico y extirpar las lesiones (cuerpos extraños, mucosa alterada). La meatotomía puede ampliarse hacia abajo mediante la práctica de una meatotomía inferior (bimeatotomía). Esta ampliación inferior permite ampliar la visión del fondo del seno maxilar. Por último, la meatotomía consigue la abertura amplia y definitiva del seno maxilar en la fosa nasal, manteniendo la aireación del seno, y permite la vigilancia postoperatoria y a distancia. Esta intervención tiene escasa morbilidad y se considera una técnica mínimamente invasiva del seno maxilar.

La técnica denominada de Caldwell-Luc, en la que se accede al seno maxilar por vía anterior infralabial, se ha reducido progresivamente a algunas indicaciones, debido a su carácter invasivo y a las frecuentes secuelas dolorosas que origina. En la actualidad, esta técnica se emplea como complemento de las técnicas de meatotomía media e inferior para acceder al fondo del seno maxilar o a su cara anterior e interna, zonas menos accesibles por la vía de la meatotomía. En este caso, se trata de un «mini Caldwell-Luc», con el que se practica una trepanación reducida de la cara anterior del seno maxilar. Esta trepanación permite el paso de instrumentos o del endoscopio. Hoy en día, estas técnicas de «mini Caldwell-Luc» se indican como complemento de las técnicas de meatotomía y jamás se utilizan de forma aislada.

Otros tratamientos, como el empleo de mucolíticos, aerosolterapia o las curas termales, no han demostrado su eficacia para el tratamiento de la sinusitis maxilar crónica.

Para evitar las recidivas y obtener la curación, resulta esencial el tratamiento etiológico de las causas favorecedoras [20, 21]. Éste comprende:
- el tratamiento de la eventual alergia respiratoria;
- el tratamiento de las lesiones dentales;
- la corrección de las anomalías morfológicas que pueden alterar la permeabilidad del meato medio.

Complicaciones de las sinusitis maxilares bacterianas agudas y crónicas

Las complicaciones son poco frecuentes. Se distinguen complicaciones oculoorbitarias, osteítis y complicaciones endocraneales. Se deben a la difusión de la afección sinusal infecciosa a las estructuras y tejidos adyacentes.

Las complicaciones oculoorbitarias se producen en las afecciones infecciosas agudas del seno maxilar. Estas complicaciones son inusuales cuando la alteración de la mucosa del seno maxilar es aislada y casi siempre se trata de alteraciones etmoidomaxilares o frontoetmoidomaxilares. La difusión del proceso infeccioso se efectúa generalmente hacia la órbita a partir de la alteración etmoidal. Por orden de gravedad, se distinguen cinco tipos de complicaciones oculoorbitarias.
- edema inflamatorio o celulitis periorbitaria;
- celulitis orbitaria;
- absceso subperióstico orbitario;
- absceso intraorbitario;
- tromboflebitis del seno cavernoso.

Las osteítis del maxilar superior son difíciles de diagnosticar [13]. Pueden ser consecuencia de la infección crónica del seno maxilar o de una alteración dental crónica. La existencia de osteítis podría explicar algunas infecciones recidivantes del seno maxilar que persisten a pesar de los tratamientos repetidos. La TC, y sobre todo la reconstrucción panorámica, resultan muy útiles para buscar zonas hipodensas características de destrucción ósea o zonas de esclerosis con condensación ósea que evocan infección ósea crónica. En caso de que se sospeche osteítis, la gammagrafía con tecnecio 99, galio 67 o polimorfonucleares neutrófilos marcados está indicada. La cartografía obtenida sirve para circunscribir la región afectada y servirá de referencia para la evaluación posterapéutica.

Las complicaciones endocraneales pueden aparecer en las formas agudas o crónicas de sinusitis maxilar [22-24]. Para algunos autores, el seno maxilar sería el menos implicado en estas complicaciones, mientras que otros reconocen su responsabilidad en aproximadamente el 40% de los casos. Suele tratarse de afecciones infecciosas que afectan a varios senos de la cara. Se pueden observar las siguientes complicaciones:
- abscesos intracraneales;
- meningitis;
- empiemas subdurales;
- tromboflebitis cerebrales;
- alteración de pares craneales.

Sinusitis maxilar de origen fúngico

Las micosis del seno maxilar son entidades bien descritas en la literatura [25-27]. Para algunos representan alrededor del 15-20% de las sinusitis maxilares crónicas [25]. La etiopatogenia de la alteración del seno maxilar se conoce mal. Parece que la contaminación sinusal se produce por inhalación directa de las esporas fúngicas, que en determinadas condiciones se vuelven patológicas. Al parecer, entre los factores locales, la hipoventilación sinusal secundaria al bloqueo mecánico o inflamatorio del ostium que favorece la anaerobiosis desempeña un papel importante. Entre los factores favorecedores generales se describen la diabetes, la

corticoterapia y cualquier situación que ocasione inmunodepresión. Estos fenómenos etiopatogénicos conducen al desarrollo, al nivel del seno maxilar, de formas crónicas no invasivas o «bolas fúngicas», o de formas invasivas crónicas indolentes y agudas fulminantes [25]. No se tiene constancia de que la sinusitis fúngica alérgica se haya descrito de forma aislada en el seno maxilar [25]. El seno maxilar es, en términos de frecuencia, el que más a menudo se afecta, antes que el seno esfenoidal y los senos etmoidales y frontales. La predilección de las micosis sinusales por el seno maxilar explica que durante largo tiempo las sinusitis maxilares fúngicas se hayan confundido con las sinusitis de origen dental. Hoy en día, las sinusitis maxilares de origen dental y las de origen fúngico se consideran entidades diferentes, lo que no excluye que puedan asociarse. Por último, como cualquier otra sinusitis, la sinusitis de origen dental constituye una situación basal que favorece el desarrollo de micosis.

Sinusitis maxilar fúngica no invasiva o «bola fúngica» maxilar

Es la forma más común de sinusitis maxilar fúngica [25, 28].

Los síntomas son similares a los de la sinusitis maxilar crónica. El principal es la rinorrea posterior mucopurulenta o purulenta, asociada a veces a cacosmia. El siguiente síntoma por orden de frecuencia es la obstrucción nasal, que traduce la existencia de congestión de la fosa nasal debida a la infección sinusal. Estas formas cursan a veces en forma aguda con fiebre y en otras existe una larga historia de sinusitis maxilar crónica unilateral con reagudizaciones recidivantes y/ o resistentes a los antibióticos. Siempre se debe sospechar el diagnóstico de micosis ante la aparición de brotes de sinusitis maxilar aguda recidivante a pesar del tratamiento antibiótico adecuado.

La endoscopia nasal permite establecer el diagnóstico de sinusitis maxilar. La exploración de la región del ostium del seno maxilar descubre un aspecto casi siempre anormal, polipoide inflamatorio o inflamatorio con secreciones mucopurulentas a veces negruzcas que, en ese caso, pueden sugerir directamente el diagnostico de afección micótica. Cuando los síntomas existen en el momento de la exploración, la endoscopia nasal resulta excepcionalmente normal.

En la TC se observa una opacidad homogénea inespecífica, con las paredes óseas engrosadas en algunos casos como expresión del carácter crónico de la afección, o una opacidad en la que aparece una imagen espontáneamente hiperdensa irregular y casi siempre centrada, muy evocadora de bola fúngica. En las formas no invasivas, no existe osteólisis asociada.

La resonancia magnética (RM) no aporta información adicional y en las formas típicas muestra una imagen de señal intermedia en T1 con la hiposeñal central característica de la bola fúngica.

El tratamiento es quirúrgico. La meatotomía media eventualmente asociada a meatotomía inferior se practica por vía endonasal bajo control endoscópico [29]. El diagnóstico se confirma por la demostración en el seno maxilar de la amalgama negruzca característica de la bola fúngica. La exéresis de las lesiones se realiza mediante aspiración y lavado de la cavidad sinusal. Las muestras obtenidas se envían para su estudio micológico y anatomopatológico. Este último revela la existencia de filamentos micélicos. El examen micológico directo, tras su cultivo, permite identificar la especie fúngica causal. El agente que se observa con mas frecuencia es *Aspergillus fumigatus* o *flavus,* aunque pueden aislarse otras especies. El estudio histológico de la mucosa del seno maxilar, si se realiza, muestra signos inespecíficos de inflamación sin signos de invasión fúngica y confirma el carácter no invasivo de esta forma clínica. El examen bacteriológico de las secreciones puede demostrar una eventual sobreinfección bacteriana sobreañadida. No es necesario ningún otro tratamiento y la curación se garantiza manteniendo la meatotomía media abierta. El seguimiento es clínico y endoscópico y no se requiere ninguna otra exploración complementaria.

Sinusitis fúngica invasiva crónica indolente y aguda fulminante

Las sinusitis maxilares fúngicas invasivas indolentes son raras [25]. La afectación del seno maxilar es la más común. La expresión clínica recuerda a la de los procesos tumorales o granulomatosos. El estudio histológico permite establecer el diagnóstico.

Las sinusitis maxilares fúngicas agudas fulminantes se observan en los enfermos inmunodeprimidos que padecen el síndrome de inmunodeficiencia adquirida (SIDA) o hemopatías malignas [25]. La alteración nunca se limita a los senos maxilares. La localización más frecuente es etmoidomaxilar. Estas sinusitis se caracterizan por la frecuencia de complicaciones orbitarias, que a menudo son reveladoras. Además de la situación basal sobre la que aparecen, los signos que permiten sospechar el diagnóstico son la intensidad de las cefaleas, casi siempre retroorbitarias, la existencia de fiebre, a veces elevada, y la alteración del estado general. El cuadro suele ser de entrada complicado y el paciente presenta una o varias de las complicaciones ya descritas en el apartado correspondiente.

La TC revela la existencia de opacidad etmoidomaxilar con signos de lisis ósea y confirma la difusión a los órganos adyacentes. La RM permite analizar la extensión de la difusión del proceso infeccioso. El tratamiento debe instaurarse de urgencia. La meatotomía etmoidomaxilar hace posible la realización de varias tomas y permite confirmar el diagnóstico de alteración fúngica e identificar el agente fúngico causal. El tratamiento se basa en la administración de antifúngicos por vía parenteral (anfotericina B ± itraconazol). Se pueden asociar lavados de la cavidad de esfenoidotomía con antifúngicos. Algunos autores recomiendan practicar un amplio desbridamiento quirúrgico por vía externa. El pronóstico depende del grado de difusión de la infección, de la rapidez con la que se instaura el tratamiento, de la gravedad de la inmunodepresión y, para algunos autores, de las posibilidades de erradicación quirúrgica.

■ Bibliografía

[1] Chester AC. Chronic sinusitis. *Am Fam Physician* 1996;**53**: 877-87.

[2] Spector SL, Berstein IL. Sinusitis practice parameters. *J Allergy Clin Immunol* 1998;**102**:S108-S144.

[3] Kretzschmar DP, Kretzschmar JL, Salem W. Rhinosinusitis: review from a dental perspective. *Oral Surg Oral Med Oral Pathol* 2003;**96**:128-35.

[4] Gehanno P. Sinusites aiguës de l'adulte. Diagnostic - Prise en charge. *Lettre ORL Chir Cervicofac* 2003;**282**:11-6.

[5] Garau J, Dagan R. Accurate diagnosis and appropriate treatment of acute bacterial rhinosinusitis: minimizing bacterial resistance. *Clin Ther* 2003;**25**:1936-51.

[6] Young J, Bucher H, Tschudi P, Periat P, Hugenschmidt C, Welge-Lussen A. The clinical diagnosis of acute bacterial rhinosinusitis in general practice and its therapeutic consequences. *J Clin Epidemiol* 2003;**56**:377-84.

[7] Varonen H, Kunnamo I, Savolainen S, Makela M, Revonta M, Ruotsalainen J, et al. Treatment of acute rhinosinusitis diagnosed by clinical criteria or ultrasound in primary care. A placebo-controlled randomised trial. *Scand J Prim Health Care* 2003;**21**:121-6.

[8] Varonen H, Mäkelä M, Savolainen S, Laara E, Hilden J. Comparison of ultrasound, radiography, and clinical examination in the diagnosis of acute maxillary sinusitis: a systematic review. *J Clin Epidemiol* 2003;**53**:940-8.

[9] Agence Française de Sécurité Sanitaire des produits de Santé (AFSSAPS). Recommandations. Antibiothérapie par voie générale en pratique courante : sinusite aiguë de l'adulte, juillet 2001.

[10] Bonfils P, Elbez M, Paoli C, Trotoux J, Halimi P. Sinusites chroniques de l'adulte. *Rev Prat-Méd Gén* 1994;**8**:37-40.

[11] Youngs R. Sinusitis in adults. *Curr Opin Pulmon Med* 2000; **6**:217-20.

[12] Sédallian A, Alami M, Branger C. *Epidemiology of chronic sinusitis: a french multicenter study of 536 patients*. Wien: 7th European congress of clinical microbiology and infectious diseases; 1995.

[13] Sarazin L, Teman G, Lacan A, Sarazin G. Indications du Dentascan en odontologie. *Rev Odontostomatol* 2002;**31**: 109-23.

[14] Eloy P, Bertrand B, Rombaux P. Medical and surgical management of chronic sinusitis. *Acta Otorhinolaryngol Belg* 1997;**51**:271-84.

[15] Jordan S, Josephson S. Current advances in the therapy of sinus disease. *Adv Ther* 1992;**9**:255-64.

[16] Kaliner M. Medical management of sinusitis. *Am J Med Sci* 1998;**316**:21-8.

[17] Bertrand B, Eloy P. Temporary nasosinusal drainage and lavage in chronic maxillary sinusitis. Statistical study on 847 maxillary sinuses. *Ann Otol Rhinol Laryngol* 1993;**102**: 858-62.

[18] Pang YT, Willatt DJ. Do antral washouts have a place in the current management of chronic sinusitis? *J Laryngol Otol* 1996;**110**:926-8.

[19] Legent F, Bordure P, Beauvillain C. Étude comparative de la ciprofloxacine et de l'amoxicilline/acide clavulanique dans le traitement des sinusites chroniques. *Med Mal Infect* 1993;**23**: 8-13.

[20] Bertrand B, Eloy P, Rombeaux P. Allergy and sinusitis. *Acta Otorhinolaryngol Belg* 1997;**51**:227-37.

[21] Slavin RG. Chronic sinusitis. *Immunol Allergy Clin North Am* 1996;**16**:35-48.

[22] Clayman GL, Adams GL, Paugh DR, Koopman JR. Intracranial complications of paranasal sinusitis: a combined institutional review. *Laryngoscope* 1991;**101**:234-9.

[23] Gilain L, Manipoud P. Complications crâniennes et endocrâniennes des infections nasosinusiennes. *Encycl Méd Chir* (Elsevier SAS, Paris), Oto-rhino-laryngologie, 20-445-A-10, 1995: 6p.

[24] Younis RT, Anand VK, Childress C. Sinusitis complicated by meningitis: current management. *Laryngoscope* 2001;**111**: 1338-42.

[25] Braun JJ, Castillo L, Coste A. Infection fongique et rhinologie. In: *Les mycoses en ORL*. Société Française d'ORL et de Chirurgie de la face et du cou; 2003. p. 63-112.

[26] De Gaudemar I, Ebbo D, Leconte F. Les mycoses du sinus maxillaire. À propos de 40 cas. *Ann Otolaryngol Chir Cervicofac* 1993;**110**:198-202.

[27] Saeed SR, Brookes GB. Aspergillosis of the paranasal sinuses. *Rhinology* 1995;**33**:46-51.

[28] Ferreiro JA, Carlson BA, Cody 3rd DT. Paranasal fungus balls. *Head Neck* 1997;**19**:481-6.

[29] Klossek JM, Serrano E, Peloquin L, Percodani J, Fontanel JP, Pessey JJ. Functional endoscopic sinus surgery and 109 mycetomas of paranasal sinuses. *Laryngoscope* 1997;**107**:112-7.

L. Gilain, Professeur des Universités, praticien hospitalier* (lgilain@chu-clermontferrand.fr).
S. Laurent, Chef de clinique-assistant des Hôpitaux.
Service d'ORL et de chirurgie cervico-faciale, CHU Clermont-Ferrand, rue Montalembert, BP 69, 63001 Clermont-Ferrand cedex 1, France.

Cualquier referencia a este artículo debe incluir la mención del artículo original: Gilain L., Laurent S. Sinusitis maxilares. EMC (Elsevier SAS, Paris), Otorrinolaringología, 20-430-A-10, 2005.

Disponible en www.emc-consulte.com (sitio en francés)
Título del artículo: **Sinusites maxillaires**

Algoritmos · Illustraciones complementarias · Vídeos / Animaciones · Aspectos legales · Información al paciente · Informaciones complementarias · Autoevaluación